Colombia Médica
colombiamedica.univalle.edu.co

Articulo original

Politelia familiar asociada con anomalías dentarias: un caso clínico

Polythelia family associated with dental anomalies: a case report

Gabriel M. Fonseca*[1], Mario Cantín[2,3]

[1] Cátedra de Anatomía Patológica, Facultad de Odontología, Universidad Nacional de Córdoba, Argentina.
[2] Programa de Doctorado en Ciencias Morfológicas, Facultad de Odontología, Universidad de La Frontera, Temuco, Chile.
[3] Centro de Investigación en Ciencias Biomédicas, Universidad Autónoma de Chile, Temuco, Chile.

Fonseca GM, Cantín M. Politelia familiar asociada con anomalías dentarias: un caso clínico. Colomb Med. 2014; 45(1): 45-47.

© 2014 Universidad del Valle. Este es un artículo de acceso abierto distribuido bajo los términos de la licencia Creative Commons Attribution License, que permite el uso ilimitado, distribución y reproducción en cualquier medio, siempre que el autor original y la fuente se acreditan.

Histórico:
Recibido: 08 Abril 2013
Revisado: 18 Enero 2014
Aceptado: 23 Enero 2014

Palabras clave:
Politelia, anomalías dentarias, síndrome, herencia, prevención, cáncer.

Keywords:
Polythelia, dental anomalies, syndrome, inheritance, prevention, cancer.

Resumen

La politelia ha sido definida como la presencia de pezones supernumerarios sin tejido accesorio glandular; generalmente, éstos siguen las líneas mamarias que discurren imaginariamente desde las axilas hasta la región inguinal. Si bien la presencia de anomalías dentarias puede originar un simple problema estético con específicas consideraciones clínicas, la asociación con politeliafamiliar ha sido escasamente informada. Se presenta un caso de politelia asociada con anomalías dentarias en una familia argentina, y se discuten sugerencias para una cuidadosa anamnesis odontológica y derivación a la consulta médica para prevenir eventuales condiciones patológicas o una potencial transformación maligna de los tejidos mamarios.

Abstract

Polythelia is defined as the presence of supernumerary nipples without the presence of additional mammary gland, within the milk line extending from the axilla to the pubic region. Though the presence of dental anomalies can create a simple esthetic problem with specific clinical considerations, the association with familial polythelia has rarely been reported. A report of association of dental anomalies and polythelia in an Argentinean family is presented and the considerations about the dental practice suggesting a careful anamnesis and referral to a medical consultation with regard to possible pathologic conditions or potentially malignant transformation of accessory breasts are discussed.

Introducción

Se ha definido la politelia como la presencia de pezones supernumerarios sin asociación con otras estructuras anatómicas glandulares; normalmente éstos siguen el trayecto de las líneas mamarias desde la axila hasta la región púbica[1]. Resulta de la persistencia de restos ectodérmicos durante el tercer mes de desarrollo intrauterino[2], y su frecuencia oscila entre el 0.2% y el 5.6% según sexo, grupo étnico y área geográfica[3,4].

Se ha descrito con diferentes patrones hereditarios[5] y asociada con anomalías congénitas en el riñón o en las vías urinarias[1]; Goldschmidt y Jacobsen han reportado un nuevo síndrome familiar que afecta las estructuras del primer arco faríngeo y la línea mamaria[6]. Sin embargo, la presencia de malformaciones dentarias (usualmente motivo de consulta odontológica) asociada con politelia familiar es un hallazgo raro y escasamente descrito por la literatura[7-9]. Se presenta un caso de anomalías dentarias y politelia en una familia argentina, donde la asociación fue detectada en la consulta odontológica durante la anamnesis.

Presentación del caso

Paciente femenina de 19 años, se presenta a la consulta estética odontológica por agenesia de ambos incisivos laterales

*Autor de correspondencia:
Facultad de Odontología, Universidad Nacional de Córdoba. Av. Haya de la Torre s/n, Córdoba, Argentina. Zip code: X5000MRS.
Correo Electrónico: gabriel_fonseca@argentina.com

superiores e incisivo lateral inferior izquierdo (Fig. 1A). Luego de un exhaustivo examen clínico y de recabar su historial médico, ella refirió que su hermano y su madre sufrían de anomalías dentarias similares, razón por la que se convocó a estos familiares a una nueva cita. En esta cita se corroboró que su hermano de 15 años de edad presentaba agenesias de ambos incisivos laterales superiores (ambos reemplazados con una prótesis removible) y del canino inferior izquierdo (Fig. 1B); la madre de ambos, de 46 años de edad, presenta, a su vez, lingualización pronunciada del canino inferior izquierdo, persistencia del segundo molar inferior izquierdo temporario (por agenesia del segundo premolar inferior izquierdo) y conoidismo del incisivo lateral superior izquierdo (Fig. 1C). Todos los familiares refirieron poseer pezones supernumerarios: las mujeres en número de uno a cada lado de la línea mamaria, el varón dos supernumerarios del

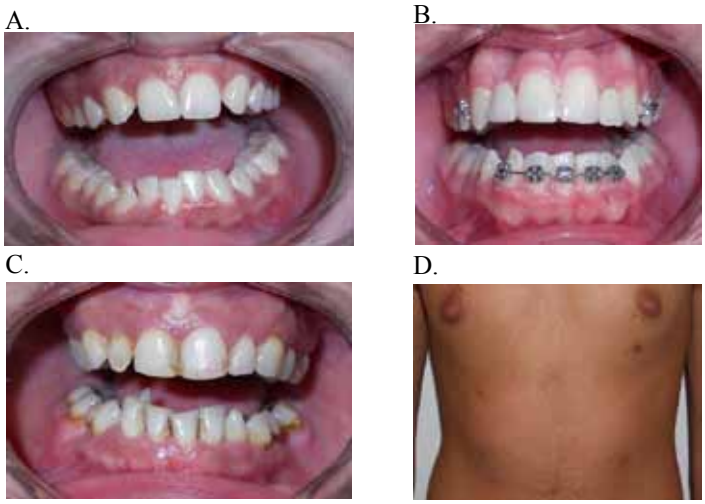

Figura1. A. Dientes agenésicos en la hija. **B.** Dientes agenésicos y reemplazados con una prótesis removible en el hijo. **C.** Anomalías dentarias en la madre. **D.** Vista de los pezones supern merarios en el hijo.

lado izquierdo y uno del derecho (Fig. 1D). Si bien los individuos informaron no poseer trastornos renales, neurológicos ni alteraciones malformativas más que las reportadas, se les derivó para un control médico. No se detectó ninguna otra condición patológica. Los individuos comunicaron la ausencia de politelia o de anomalías dentarias en otros familiares.

Discusión

La politelia representa un típico ejemplo de atavismo y la palabra significa "muchos pezones"[10].Es considerada la malformación más frecuente del tejido mamario, y han sido reportadas varias formas de transmisión genética[2]. Los pezones supernumerarios se localizan en la línea mamaria y suelen ser asintomáticos. Son generalmente unilaterales, y ya ha sido informada su asociación con malformaciones renales y de la vía urinaria[1,3,5,10].

La manera de transmisión genética de la politelia parece ser heterogénea y los modos más comunes son: autosómica dominante con penetrancia incompleta y dominante ligada al cromosoma X.

Cada uno de esos modos ha demostrado variabilidad intrafamiliar en sus manifestaciones clínicas[10]. Existen reportes de politelia asociada con malformaciones cardíacas con hipertensión pulmonar, sobrecrecimiento pre o postnatal, signos dismórficos faciales, paladar hendido, polidactilia postaxial,y es un hallazgo clínico bien establecido en el síndrome de Simpson-Golabi-Behmel[4,8]. Goldschmidt y Jacobsen han descrito como un nuevo síndrome la presencia de malformaciones del primer arco faríngeo y la línea mamaria en una familia por cuatro generaciones[6]. Si bien la expresividad de lipodermoides epibulbares fue variable, todos los individuos presentaron politelia y manifestaciones preauriculares. En ninguno de los casos se identificaron defectos dentales o anormalidades craneales[11].

La agenesia dental es la anomalía más frecuente del desarrollo dentario y puede presentarse como una entidad aislada o que compone síndromes bien documentados; estas situaciones clínicas parecen deberse a defectos cromosómicos o mutaciones de los genes responsables de la organogénesis[12]. La asociación con otras anomalías genéticas puede manifestarse en la expresión de otras estructuras accesorias, situación evidente en el caso que se presenta. Del mismo modo, algunas anomalías dentarias de forma (tales como el conoidismo) han sido observadas en cuadros sindrómicos[13].

Si bien la presencia de anomalías dentarias puede suponer un simple problema estético con específicas consideraciones clínicas, la escasamente referida asociación con politelia (en síndromes de mayor complejidad y diagnóstico[8,9]) pone en evidencia un tópico de indudable valor semiológico. Cuando no existen las asociaciones sindrómicas clásicas, la politelia puede ser subdiagnosticada, especialmente si el tejido está en proximidad a las glándulas sudoríparas[14]. Su exacto diagnóstico es crucial, ya que un carcinoma mamario puede generarse en esas áreas aberrantes; han sido reportados el carcinoma ductal como el subtipo de cáncer ectópico primario de mamas más frecuente, además del cáncer de mama medular, el cistosarcoma filoides, la enfermedad de Paget extramamaria y el carcinoma papilar[7]. Coincidimos con la literatura en que es aconsejable una anamnesis cuidadosa y la derivación a una consulta médica para una investigación completa sobre eventuales condiciones patológicas o transformaciones potencialmente malignas de estos tejidos accesorios[2,4,8].

Referencias

1. Ferrara P, Giorgio V, Vitelli O, Gatto A, Romano V, Bufalo FD, *et al.* . Polythelia: still a marker of urinary tract anomalies in children? Scand J Urol Nephrol. 2009;43:47–50

2. Köse R, Ozgoönül A, Bingöl I . Intraareolar polythelia: a rare anomaly. J Pak Med Assoc. 2012;62:499–500

3. Schmidt H , author. Supernumerary nipples: prevalence, size, sex and side predilection -- a prospective clinical study. Eur J Pediatr. 1998;157:821–3

4. Velanovich V , author. Ectopic breast tissue, supernumerary breasts, and supernumerary nipples. South Med J. 1995;88:903–6

5. McLaughlin MR, O'Connor NR, Ham P . Newborn skin: Part II.

Birthmarks. Am Fam Physician. 2008;77:56–60

6. Goldschmidt E, Jacobsen N . Epibulbar lipodermoids, preauricular appendages and polythelia in four generations: a new hereditary syndrome? Ophthalmic Genet. 2010;31:81–3

7. Patil PG, Karemore V, Chavan S, Nimbalkar-Patil SR, Kulkarni R . Multidisciplinary treatment approach with one piece implants for congenitally missing maxillary lateral incisors: a case report. Eur J Prosthodont Restor Dent. 2012;20:92–6

8. Loukas M, Clarke P, Tubbs RS . Accessory breasts: a historical and current perspective. Am Surg. 2007;73:525–8

9. Revenga Arranz F, Paricio Rubio F, Akisse Chávez M, Hörnler Argárate C . Displasia Ectodérmica Anhidrótica. Reunión de la Sección Vasco-Navarra-Aragonesa Riojana de la Academia Española de Dermatología. Actas Dermosifiliogr. 1999;90:9096–9103

10.Taniyama T, Kitai N, Iguchi Y, Murakami S, Yanagi M, Takada K . Craniofacial morphology in a patient with Simpson-Golabi-Behmel syndrome. Cleft Palate Craniofac J. 2003;40:550–5

11. Galli-Tsinopoulou A, Krohn C, Schmidt H . Familial polythelia over three generations with polymastia in the youngest girl. Eur J Pediatr. 2001;160:375–7

12. Kulkarni M, Agrawal T, Kheur S . Tooth agenesis: newer concept. J Clin Pediatr Dent. 2011;36:65–9

13. Brasil SI, Fontenelle E . Caso para diagnóstico. An Bras Dermatol. 2009;84:194–6.

14. Gutermuth J, Audring H, Voit C, Haas N . Primary carcinoma of ectopic axillary breast tissue. J Eur Acad Dermatol Venereol. 2006;20:217–21